

SRP plus PerioChip®

Das eingespielte Team bei mäßiger bis schwerer Parodontitis



Dexcel®
pharma

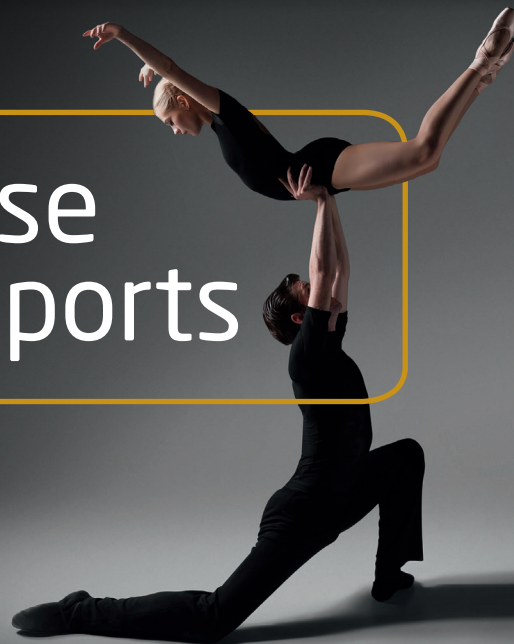Dexcel® Pharma GmbH
Carl-Zeiss-Straße 2
63755 Alzenau

www.periochip.de

PerioChip®

Die zuverlässige Lösung
in der Parodontitis-Therapie

Case
Reports



Inhaltsverzeichnis

Perio Chip Case Reports

➤ **Intro**
 Dr. Bernd Kretschmann
 Marketing Manager Branded Products, Dexcel Pharma GmbH
Seite 3

➤ **Anwendungsbericht**
 Dr. med. dent. Frank Vogel
 Zahnarzt
Seite 4

➤ **Antiseptika in der UPT**
 Dr. med. dent. Tobias Thalmailr
 Zahnarzt
Seite 8

➤ **Erfahrungsbericht**
 Romina Lindt
 ZMP
Seite 12

➤ **Erfahrungsbericht**
 Narges Qasima Sprengel
 Dipl.-Dentalhygienikerin
Seite 16

Sehr geehrte Leserinnen und Leser,

wir alle wissen, dass die Parodontitistherapie heute eine der zentralen Herausforderungen in der Zahnheilkunde darstellt. Sicherlich: Ein gesteigertes Bewusstsein für die Erkrankung, das unermüdliche Engagement von Zahnärzten und Praxisteams und nicht zuletzt neue Hilfsmittel für die Behandlung haben in den vergangenen Jahren zu sichtbaren Erfolgen geführt. So lässt sich beispielsweise in der letzten Deutschen Mundgesundheitsstudie¹ nachlesen, dass sich die Prävalenz schwerer Parodontalerkrankungen zwischen 2005 und 2014 praktisch halbiert hat. Und doch: Der Handlungsbedarf bei der Bekämpfung der Parodontitis bleibt immens! Denn schon im Folgesatz besagter Studie wird mit Blick auf den demographischen Wandel ein Anstieg des Behandlungsbedarfs bei den Parodontitis-Patienten prognostiziert.

Mit dieser Zukunftsvision vor Augen erscheint es umso sinnvoller, einen genauen Blick auf jene Therapieoptionen zu werfen, die sich in den letzten Jahren als wirkungsvoll bewährt haben. Dazu zählt ohne Zweifel der PerioChip, ein hauchdünner Matrix-Chip, der im Rahmen der unterstützenden Parodontitistherapie in befallene Taschen eingebracht wird und dort seine antibakterielle Wirkung entfaltet. Dank seiner einfachen Applikation, seiner ausgesprochenen Effektivität gegenüber parodontopathogenen Keimen sowie einer bis zu elf Wochen andauernden keimfernhaltenden Wirkung erweist sich der PerioChip als starker Partner in der zahnärztlichen Praxis.

Im Folgenden möchten wir Ihnen vier besonders anschauliche Fallbeispiele für den Einsatz von PerioChip vorstellen. In ihren Erfahrungsberichten präsentieren die Autoren, Dentalhygienikerin Narges Qasima Sprengel, Romina Lindt (ZMP), Dr. Tobias Thalmailr und Dr. Frank Vogel jeweils einen Patientenfall, in dem sie unter Verwendung des PerioChip zu einer deutlichen Verbesserung des Parodontalstatus gelangen konnten.

Ich wünsche Ihnen eine ebenso spannende wie erkenntnisreiche Lektüre. Womöglich liefern Ihnen die folgenden Fallberichte neue Impulse für den täglichen Kampf gegen Parodontitis.

Mit den besten Grüßen

Ihr PerioChip-Team
 Dr. Bernd Kretschmann
 service@periochip.de

¹ 5. Dt. Mundgesundheitsstudie (DMS V) - Kurzfassung. IDZ (Hrsg.) 2016. Deutscher Zahnärzte Verlag Köln.



Anwendungsbericht

Dr. med. dent. Frank Vogel

Parodontopathien zählen zu den häufigsten Erkrankungen der Menschheit und in der Zahnmedizin neben Karieszerstörungen zu den häufigsten Gründen für Zahnverlust. Ursache sind meist Bakterientoxine in Biofilmen auf Zahn- und Gewebeoberflächen. In der Folge von komplexen Abwehrmechanismen kommt es zu Zahnfleischentzündungen und Knochenabbau.

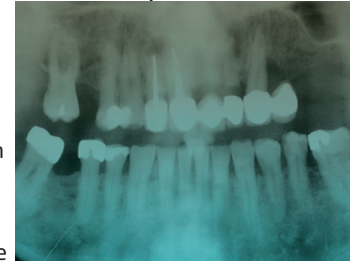
Im Vergleich zu kariösen Läsionen ist der Parodontitis schwieriger entgegenzutreten. Fehlende prophylaktische Maßnahmen, Ernährungs- und Lebensgewohnheiten sind die häufigsten Ursachen dieser Erkrankung, die in den meisten Fällen chronisch schmerzfrei verläuft. Auch bestimmte okklusale Verhältnisse können den Krankheitsverlauf beschleunigen. Der Einsatz der Zahnmedizin ist meist nur auf Schaffung stabiler okklusaler Verhältnisse und der Bakterienreduktion sowie Geweberegeneration begrenzt.

Wesentlich ist dabei die mechanische und chemische Zerstörung des Biofilms. Unterstützend wirken antibakterielle Medikamente wie das Chlorhexidindigluconat. Die Wirkung beruht auf der Zerstörung der Bakterienzellmembran. Ausschlaggebend ist die Einwirkdauer und -häufigkeit. Nur damit ist eine Geweberegeneration und Attachmentgewinn möglich. Eine solche CHX-Depotwirkung in der Zahnfleischtasche bietet der PerioChip.

Anwendung von PerioChip im Fall einer lokalen chronisch sekundär aggressiven Parodontitis marginalis

FALLDARSTELLUNG:

Ein 67 Jahre alter männlicher Patient ohne allgemeinanamnestische Auffälligkeiten, Nichtraucher, bittet um Heilung seines entzündeten Zahnfleisches. Er bemerkt einen unangenehmen Geruch und Geschmack. Der Patient reinigt täglich zweimal seine Zähne mit einer elektrischen Zahnbürste. Zahnseide oder zusätzliche Hilfsmittel nehme er nicht. Auch unterstützende zahnärztliche prophylaktische Maßnahmen wie die professionelle Zahnreinigung seien bei ihm noch nicht zur Anwendung gekommen. Zahnfleischentzündungen kämen bei ihm gelegentlich lokal vor.



Eine eingehende Untersuchung zeigt einen prothetisch insuffizient reduzierten Gebisszustand mit stark reduzierter Seitenzahnabstützung. Weiter fällt ein kariös zerstörter Zahn 22 auf. Der Zahn 23 ist mit einer prothetischen Krone versorgt an der ein ehemaliger Brückenersatz nach dem Zahn 24 abgetrennt wurde. Am Zahn 23 ist im Bereich der befestigten Gingiva eine druckdolente Schwellung mit Pusabfluss tastbar. Die Mukosa in dieser Region ist livide ödematös gefärbt. Eine lokale Sondierung ergibt um den Zahn 23 distal-palatinal eine Taschentiefe von 7mm vom Zahnfleischrand zum Taschenboden und eine spontane Sondierungsblutung. Die Beweglichkeit des Zahnes 23 liegt bei Grad I. Die Reaktion auf Kälte war positiv.

Generalisiert zeigt das BOP um 40 % und auch der PSI mit Werten von 0-1 in allen weiteren Bereichen nur geringe Auffälligkeiten von parodontalen Schädigungen. Der Röntgenbefund eines OPG lässt distal des Zahnes 23 einen vertikalen Knochenabbau bis 1/2 der Wurzellänge erkennen. Somit kann von einer lokalen schweren chronischen sekundärakuten Parodontitis marginalis ausgegangen werden. Der Erhalt des zur Abstützung eines neuen prothetischen Zahnersatzes wichtigen Eckzahnes ist fraglich.

Differentialdiagnostisch könnte die apikale Parodontitis des Wurzelrestes 22 zur Abszessbildung beigetragen haben. Dagegen sprechen aber die klinisch abgrenzbaren Regionen und Symptomatiken.

Der erste Schritt bestand in der Abszessdrainage und Kürettage der Tasche um 23 mit einer ersten Anwendung einer 0,1% CHX Spülung sowie einer Einlage einer 2% CHX Gels.

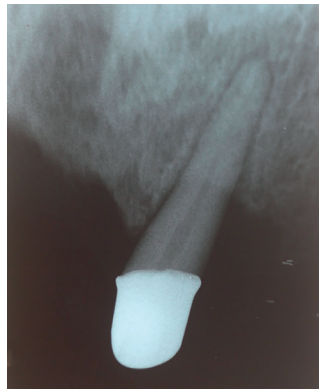Danach wurde der insuffiziente Brückenzahnersatz von 11 einschließlich des kariös zerstörten Wurzelrest 22 sowie der Anhänger 24 entfernt und durch einen Interimsersatz eine vollständige Front und -Seitenzahnabstützung geschaffen. Der Interimsersatz verankert sich mit gebogenen Klammerarmen an den Zähnen 23 und 14. Der Patient wurde einer Hygienisierung mit Mundhygieneinstruktionen und einer Professionellen Zahnreinigung zugeführt. In dieser Zeit konnte mit weiteren lokalen CHX Anwendungen die Gingiva um den Zahn 23 regeneriert und ein BOP-Wert null erreicht werden.

Die Anwendung eines PerioChips sollte die weitere Stabilisierung und somit des Weiteren Einsatz des Eckzahnes als prothetischer Pfeilerzahn unterstützen. Die Indikation mit einer Sondierungstiefe von 7mm und eine blutungsfreie Applikation war als gegeben vorausgesetzt.

Begonnen wurde mit einem Chip in der zweiwandigen Knochentasche distopalatal des Zahnes 23. Die Applikation verlief schmerzfrei und ohne Blutung. Ebenso blieb die Gingiva und der Zahn in den folgenden Wochen symptomlos. In dieser Zeit wurde außer eines Prophylaxerecalls mit supra-gingivaler CHX Anwendung die Tasche in Ruhe belassen.

Acht Wochen nach der Applikation des ersten PerioChips konnte eine Festigung des Zahnes und eine Straffung der Mukosa ohne BOP festgestellt werden. Eine Taschenreduktion auf sechs Millimeter war noch nicht das gewünschte Ergebnis. Deshalb wurde entschieden, einen weiteren PerioChip einzusetzen.

Weitere sechs Monate später konnte im Zusammenhang eines Propylaxerecalls die Reduktion der Knochentasche auf 5 mm registriert werden.

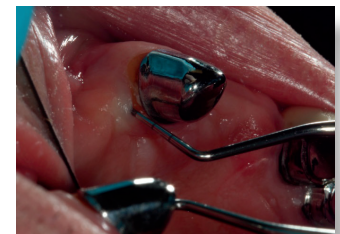
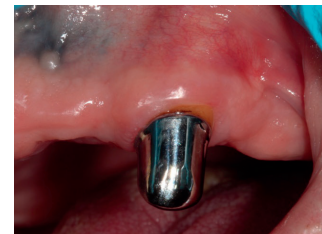

Die verbesserte Mundhygiene des Patienten und die Indizes ließen die Herstellung eines definitiven Zahnersatzes mit teleskopierenden Kronen auf den Zähnen 14 und 23 zu. Nach einer Revision der Wurzelfüllung am Zahn 12 können die Zähne 12 und 11 durch Einzelzahnkronen mit gefrästem Lager den Zahnersatz abstützen.

Nach einer Tragedauer von einem Jahr ohne Komplikationen ist der Zahn 23 beschwerdefrei und die Knochentasche auf 5mm reduziert. Eine Zahnbeweglichkeit ist nicht mehr zu spüren und somit die TM vom Wert 1 auf 0 herabgesetzt. Eine weitere Taschenreduktion ist kaum möglich, da durch destruktive Vorgänge und Taschenkürettage das für neues Attachment essentielle Desmodont irreversibel verloren ist.

Der Therapieerfolg entspricht der Komplexität mehrerer klinischer Mechanismen. Dazu zählen die Wirkweise von PerioChip, die verbesserten okklusalen Verhältnisse, die Beseitigung der Schmutznischen sowie veränderte Lebens- und Mundhygienegewohnheiten des Patienten.


Für den Langzeiterfolg einer parodontalen Regeneration sind der Ausschluss aller ursächlichen Parameter notwendig.



PerioChip wirkt unterstützend auf die Geweberegeneration durch Minimierung pathogener Bakterien. Nach dem Einsatz von PerioChip müssen alle Faktoren dazu beitragen, die Bakterienanzahl niedrig zu halten.

Antiseptika in der UPT

Dr. med. dent. Tobias Thalmair



In der unterstützenden Parodontitistherapie (UPT) findet die lokale Chlorhexidinbehandlung mit PerioChip ihre Indikation hauptsächlich bei persistierenden Sondierungstiefen. Die Reduktion der Taschen ist damit deutlicher als allein mit mechanischen Maßnahmen.

Das primäre Ziel einer Parodontitistherapie sind das Eliminieren von Entzündungen sowie die Dekontamination der subgingivalen Taschen. Während der antiinfektiösen Therapie werden die Sondierungstiefen auf ein durch den Patienten und die professionelle Nachsorge kontrollierbares Niveau reduziert.

Anschließend erfolgt die Reevaluation der klinischen Situation. Auf der Grundlage des parodontalen Befundes muss dann die Entscheidung getroffen werden, ob zur unterstützenden Parodontitistherapie übergegangen oder eine weiterführende chirurgische Therapie notwendig wird. Ein wichtiger Risikofaktor für die weitere Progression der Parodontitis sind dabei verbleibende Sondierungstiefen von ≥ 5 mm mit Aktivitätszeichen, d. h. Bluten des Zahnfleisches auf Sondieren.

Im Rahmen der unterstützenden Parodontitistherapie können einzelne persistierende oder rezidivierende Taschen mit Sondierungstiefen ≥ 5 mm und „Bluten auf Sondieren“ zusätzlich zur mechanischen Instrumentierung der Wurzeloberfläche (Scaling und Root Planing, kurz SRP) mit lokalen Antiseptika behandelt werden.

Erfolgreiche Behandlung von parodontalen Taschen bei lokaler Anwendung von PerioChip.

Bei deren Anwendung sollte aber eine Darreichungsform verwendet werden, die ein stabiles subgingivales Depot bildet, aus dem dann kontinuierlich – und in wirksamer Konzentration – Antiseptika freigesetzt werden. Ein biologisch abbaubarer Medikamententräger, der mit einer antimikrobiellen Substanz beschickt ist, ist PerioChip. Er besteht aus einer biologisch abbaubaren Matrix (Gelatineglutaraldehyd-Polykondensat, Glycerin) und ist mit ca. 36 Prozent Chlorhexidinbis (D-Glukonat) beladen.

FALLDARSTELLUNG:

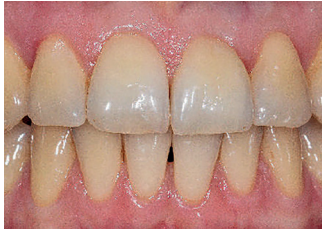Die Patientin (44 Jahre alt, guter Allgemeinzustand) wies vor Behandlungsbeginn eine befriedigende Mundhygiene mit approximalen Belägen und Sondierungstiefen bis 7 mm auf (Abb. 1).

Vier Wochen nach dieser Initialsitzung wurde eine subgingivale Instrumentierung aller pathologisch vertieften Taschen durchgeführt („Full Mouth Disinfection“). Bei der Reevaluation acht Wochen nach antiinfektiöser Therapie waren die klinischen Anzeichen einer parodontalen Entzündung verbessert. Persistierende Sondierungstiefen ab 6 mm mit Bluten auf Sondierung wurden nur noch an 12 distal festgestellt (Abb. 2).

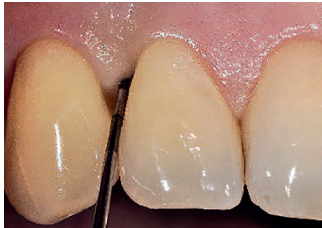Als unterstützende Therapie zur mechanischen Reinigung wurde ein PerioChip eingesetzt, mit dem Ziel einer weiteren Reduktion der Sondierungstiefe. Weitere vier Monate später wurde die Sondierungstiefe auf 4 mm reduziert, ohne klinische Entzündungszeichen, d. h. Bluten auf Sondierung. (Abb. 3).

Ergebnis:

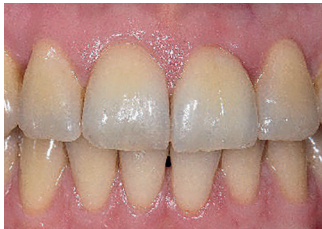Mithilfe der zusätzlichen Anwendung des mit Chlorhexidin beschickten Medikamententrägers konnte im Rahmen der gewählten unterstützenden Parodontitistherapie die parodontale Tasche lokal erfolgreich behandelt werden. Dies ist auch im Röntgenbild erkennbar (Abb. 4), das den radiologisch konsolidierten Knochenanbau am distalen Bereich deutlich zeigt.

**Abb. 1**

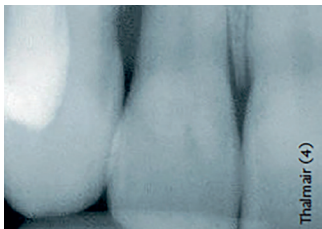
Vor der Behandlung sichtbar approximale Beläge und Sondierungstiefen bis 7 mm

**Abb. 2**

Verbesserte klinische Anzeichen einer parodontalen Entzündung acht Wochen nach antiinfektiöser Therapie

**Abb. 3**

Vier Monate nach Einsetzen des PerioChip weitere Reduktion der Sondierungstiefe

**Abb. 4**

Konsolidierter Knochenanbau im distalen Bereich - sichtbar im Röntgenbild

> FAZIT:

Lokal applizierte Antiseptika wie der PerioChip entfalten rasch und hochkonzentriert ihre Wirkung. Nach Abgabe einer Trägersubstanz haftet der Wirkstoff an Hart- und Weichgeweben.

Dadurch wird eine kontinuierliche Freisetzung im Sulkus über einen bestimmten Zeitraum ermöglicht. Die lokale Chlorhexidinbehandlung mit PerioChip findet ihre Indikation hauptsächlich bei persistierenden Sondierungstiefen in der unterstützenden Parodontistherapie.

Allerdings ist eine engmaschige Kontrolle bei guter Mitarbeit des Patienten eine zwingende Voraussetzung für die erfolgreiche Behandlung.

Die Reduktion der Taschen ist mit PerioChip deutlicher als allein mit mechanischen Maßnahmen. Auch die Gefahr von möglichen Nebenwirkungen besteht nicht.

Erfahrungsbericht

Romina Lindt



Vor dreizehn Jahren hat ein hauchdünner Matrix-Chip den „Paro“-Alltag der Autorin wesentlich verändert. Damals wurden in der Praxis bei verschiedenen Parodontalpatienten bestimmte Taschen immer wieder neuerlich zum Problem – vermehrte Entzündungserscheinungen, ein Rezidiv. Die Erfolgssicherheit der Behandlungen ließ sich seither durch den besagten Chip (PerioChip, Dexcel Pharma, Alzenau) spürbar verbessern. Wie er angewandt wird und welche speziellen Vorteile sich damit verbinden, wird im Folgenden dargestellt.

Es handelt sich hier um einen Gelatine-Chip mit einer Seitenfläche von 4 x 5 Millimetern zur unterstützenden Parodontaltherapie. Er enthält mit 2,5 mg Chlorhexidinbis-(D-gluconat) (kurz: Chlorhexidin, CHX) einen bewährten antimikrobiellen Wirkstoff in hoher Konzentration (ca. 36%). Dieser ist auch aus Mundspüllösungen bekannt und wird erfolgreich gegen Plaque und Gingivitis angewandt¹⁻⁵. Aus dem Matrix-Chip wird der Wirkstoff direkt am Ort des Krankheitsgeschehens über eine Woche nach und nach freigesetzt, die keimfernhaltende Wirkung hält bis zu 11 Wochen an („Retard-Wirkung“).

Anwendung bei der Parodontalprophylaxe und -behandlung

Es versteht sich von selbst, dass jede umfassende Parodontitis-Behandlung einer klaren Struktur bedarf. In der Praxis der Autorin erfolgt zum Beispiel bei jeder PZR eine allgemeine Aufklärung über den Verlauf einer Gingivitis sowie einer Parodontitis, bei gleichzeitiger Erhebung eines kompletten PA-Befundes. Diesen zeigt die ZMP anschließend dem Patienten am Monitor und bespricht mit ihm die Entzündungsgrade und Taschentiefen. Auf Grund des Befundes wird in Absprache eine Parodontitis-Behandlung und/oder regelmäßige PZR angeraten, mit entsprechendem Recall-Intervall.

Der chlorhexidinhaltige Matrix-Chip kommt im Anschluss an ein Scaling and Root Planing (SRP) oder an eine PZR zum Einsatz, und zwar bei allen entzündlichen Taschen ab einer Sondierungstiefe von 5 Millimetern. Er lässt sich mit einer Pinzette in die betroffene Zahnfleischtasche applizieren. Nach sieben Tagen hat sich der Chip vollständig aufgelöst. Es brauchen keinerlei Reste entfernt zu werden.

Die Erfahrungen aus den dargestellten Patientenfällen lassen sich verallgemeinern. Bereits bei einer einmaligen Applizierung des Matrix-Chips erhält man eine entzündungsfreie, nicht mehr blutende Tasche und oftmals eine Taschenreduktion auf 2 bis 3 Millimeter. Lediglich in seltenen Fällen ist im Folgetermin eine zweite Applizierung notwendig.

Nach Rückmeldung der Patienten treten kaum spürbare Nebenwirkungen auf. Nur wenige berichteten von einem leichten Druckgefühl oder Pochen in den ersten Stunden nach dem Applizieren. In Anbetracht der Stabilisierung der parodontalen Verhältnisse sieht die Autorin dies als einen fast unerheblichen Aspekt an.

Auf die Compliance der Patienten wirkt sich die Anwendung des Matrix-Chips in der Regel positiv aus. Denn hier gilt, was auch die allgemeine Erfahrung zeigt: Die Akzeptanz und die Aufmerksamkeit der Patienten sind viel höher, wenn sie die PA-Befundung und die entsprechende Prophylaxe/Therapie direkt sehen und erklärt bekommen. Die fortlaufende Dokumentation mit den darin erkennbaren Erfolgen schließt den anschaulich und verständlich darstellbaren Matrix-Chip ein und trägt nachhaltig zur Motivation des Patienten bei.

Das ist wichtig, denn eine wichtige Voraussetzung für eine erfolgreiche professionelle Parodontalprophylaxe bzw. -behandlung besteht in einer guten Mundhygiene. Dies macht die Mitarbeit des Patienten zwingend erforderlich.

Ein weiterer interessanter Aspekt: Das hier dargestellte Verfahren kommt ohne Antibiotika aus. Die gesamte Problematik einer möglichen Resistenzbildung gegen diese Wirkstoffe spielt damit bei Verwendung des Matrix-Chips mit Chlorhexidin als dem wirksamen Inhaltsstoff keine Rolle. ➤

Literaturangabe:

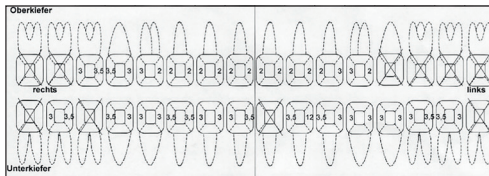
- ¹Arweiler, NB, Sculean A: Chemische Kontrolle des dentalen Biofilms. *Quintessenz* 2009;60(11):1321-1332
- ²Arweiler NB, Boehnke N, Sculean A, Hellwig E, Auschill TM: Differences in efficacy of two commercial 0,2% chlorhexidine mouthrinse solutions: a 4-day plaque re-growth study. *J Clin Periodontol* 2006;33:334-339
- ³Jones CG: Chlorhexidine: is it still the gold standard? *Periodontology* 2000 1997;15:55-62
- ⁴Lang NP, Brex M: Chlorhexidine digluconate: an agent for chemical plaque control and prevention. *J Periodontal Res* 1986; 21(Supp 16):74-89
- ⁵Löe H, Schiott CR: The effect of mouthrinses and topical application of chlorhexidine on the development of dental plaque and gingivitis in man. *J Periodontal Res* 1970;5:79-83

Nachfolgend möchte ich zwei unterschiedliche Patientenbefunde als Beispiele kurz vorstellen:

Patient A ist männlich, 1944 geboren und hat eine Altersdiabetes. Bisher sind drei Parodontitis Behandlungen im Abstand von ca. 6 Jahren durchgeführt worden. Die maximale Taschentiefe war in der Vergangenheit bei 6mm. Die MH ist gut, der Recall ist auf 4 Monate festgelegt.

Befund 1

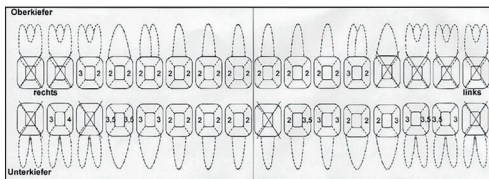
Im Januar 2017 erhoben: 32 distal 12mm - vorher 4mm
Rest entzündungsfrei und bei max. 3,5mm
Es erfolgte die PZR mit anschließender PerioChip Applizierung.



Das Problem: distale Tasche an 32 mit Sondierungstiefe von 12 Millimetern

Befund 2

Im Mai 2017 erhoben: 32 mesial 3,5mm
Entzündungsfreie Tasche an 32 mesial 3,5mm
Weiterhin ein Recall von 4 Monaten angeraten.



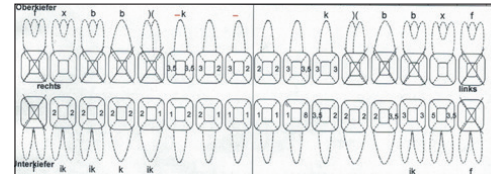
Das Ergebnis: Einmaliges Applizieren eines chlorhexidinhaltigen Matrix-Chips (PerioChip, Dexcel, Alzenau) führte zum Rückgang der Taschentiefe mesial an 32 auf nur noch 3,5 Millimeter (Recall nach 4 Monaten).

Patient B

ist männlich und 1960 geboren. PA-Behandlung 2014 durchgeführt. Seitdem regelmäßige halbjährliche PZR. TT stabil. Die MH ist gut, der Recall ist auf 6 Monate festgelegt.

Befund 1

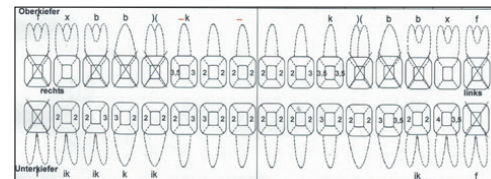
Im März 2017 erhoben: 37 mesial 5mm, 32 distal 8mm
Es erfolgte die PZR mit anschließender PerioChip Applizierung.



Das Problem: Taschentiefe 5 Millimeter mesial an 37 und 8 Millimeter distal an 32.

Befund 2

Im Oktober 2017 erhoben, 37 und 32 entzündungsfrei
Weiterhin alle 6 Monate PZR angeraten




Das Ergebnis: Rückgang der Taschentiefen an 32 und 37; auch wurde die angestrebte Entzündungsfreiheit erreicht.

FAZIT:

Die aufgeführten Ergebnisse sprechen für sich und lassen die Patienten den Nutzen spürbar erkennen. Resultierend daraus werde ich auch zukünftig auf dieses kleine Hilfsmittel mit großer Wirkung zurückgreifen und nicht müßig werden, es zu empfehlen.

PerioChip ist eine große Hilfe in der alltäglichen Bekämpfung der Parodontitis!



Erfahrungsbericht

Narges Qasima Sprengel

Parodontitis ist zur Volkskrankheit geworden. Sie ist eine bakteriell bedingte Entzündung des Zahnhalteapparates und beginnt als Gingivitis. Parodontitis führt unbehandelt im weiteren Verlauf zu einer schweren Parodontitis mit Zerstörung des knöchernen Zahnhalteapparates (Attachmentlevelverlust). Daraus resultiert eine Zahnlockerung und im weiteren Verlauf der mögliche Zahnverlust.

Parodontalerkrankungen werden in 8 Hauptgruppen unterteilt:

1. Gingivale Erkrankung (**G**)
2. Chronische Parodontitis (**CP**)
3. Aggressive Parodontitis (**AP**)
4. Parodontitis als Manifestation einer Systemerkrankung (**PS**)
5. Nekrotisierende Parodontalerkrankung (**NP**)
6. Parodontalabszesse
7. Parodontitis im Zusammenhang mit endodontalen Läsionen
8. Entwicklungsbedingte oder erworbene Deformationen und Zustände

Die Prävalenz der Parodontitis steigt mit zunehmendem Alter. Auf der Datenbasis der DMS IV Studie zeigte sich, dass man für das Jahr 2005 in Deutschland bei 4 - 8% der Erwachsenen im Alter von 35 - 44 Jahren und bei 14 - 22% der Senioren im Alter von 65 - 74 Jahren von dem Vorhandensein einer schweren Parodontitis ausgehen muss und bei rund 40% der Durchschnittsbevölkerung eine moderate Ausprägung der parodontalen Destruktion vorliegt^{1, 2}. Das bedeutet, dass in der Altersgruppe der 60 - 85 Jährigen eine Taschentiefe von ≥ 5 mm am häufigsten vorkommt.

Literaturangabe:

¹⁾ IDZ, Institut der Deutschen Zahnärzte (Hrsg.): Vierte Deutsche Mundgesundheitsstudie (DMS IV). Unveröffentlichtes Material aus der DMS IV, 2005

²⁾ W. Micheelis, Th. Hoffmann, B. Holtfreter, Th. Kocher, E. Schroeder. Zur epidemiologischen Einschätzung der Parodontitislast in Deutschland - Versuch einer Bilanzierung. Deutsche Zahnärztliche Zeitschrift. Sonderdruck 63. Jahrgang, Heft 7 (2008) Seite 464 - 472

In diesem Artikel möchte ich über meine langjährigen Erfahrungen mit der antiseptischen Behandlungsoption der Parodontitis mit PerioChip berichten. Bei PerioChip handelt es sich um ein Antiseptikum mit dem Wirkstoff Chlorhexidinbis(di)gluconat in ca. 36%iger Konzentration. Das entspricht der 36-fachen Dosis einer handelsüblichen Chlorhexidin Mundspüllösung.

PerioChip ist antibiotikafrei, wodurch eine Resistenzbildung ausgeschlossen ist und der Chip ideal für die Langzeittherapie verwendet werden kann. Es treten keine Nebenwirkungen in Form von allergischen Reaktionen, wie teilweise bei Antibiotika zu beobachten, auf. Als einzige Nebenwirkung habe ich bislang in Einzelfällen das Auftreten einer überschießenden neuropathischen Schmerzreaktion beobachtet.

Ich setze PerioChip bei folgenden Erkrankungen ein:

- mäßige bis schwere Parodontitis mit unterschiedlichen Bakteriengruppen
- Taschentiefe ≥ 5 mm,
- Periimplantitis mit Taschenbildung und positivem Blutungsindex.

Der PerioChip wird direkt in die Tasche eingebracht, um dort seine lokale Wirkung zu entfalten. Innerhalb der ersten Woche nach Einsetzen des Chips ist darauf zu achten, dass der Patient keine Zahnseide oder Interdentalbürsten benutzt, ebenso sollte er eine Handzahnbürste anstatt einer Rotationszahnbürste nutzen, um eine Dislokation des Chips zu vermeiden.

Nach 7 - 10 Tagen hat sich der Chip in der Regel vollständig aufgelöst und der Patient kann wie gewohnt seine Zahnhygiene fortsetzen. Der Wirkstoff wird von dem umliegenden Gewebe resorbiert und wirkt lokal bis zu 11 Wochen weiter. Die Behandlung mit dem PerioChip kann je nach Bedarf alle 3 Monate, in schwierigen Fällen sogar wöchentlich, wiederholt werden. In der Zwischenzeit hat das Zahnfleisch Zeit, sich zu regenerieren.

Vor dem Einsetzen des PerioChips sollte das Zahnfleisch jedoch zunächst professionell vorbehandelt werden, um die volle Entfaltung der lokalen Wirkung des Chlorhexidins zu gewährleisten. Daher schließt sich nach Diagnosestellung der Parodontitis zunächst eine initiale parodontale Behandlung an. Das Gewebe sollte aufgefrischt werden, um den Wirkstoff aufnehmen zu können. In verschiedenen Zahnarztpraxen wird der PerioChip® ohne vorausgegangene Behandlung direkt in die Tasche appliziert, um so als eine Art „Sprengstoff“ auf den Zahnstein einzuwirken. Auf diese Weise ist es jedoch unmöglich, dass der Chip seine volle Wirkung entfaltet, da er nicht durch den Biofilm wirken kann. Meiner Meinung nach ist die Vorarbeit mit einer professionellen parodontalen Behandlung jedoch unumgänglich, um den Biofilm zu eliminieren und so den Behandlungserfolg mit PerioChip® zu gewährleisten.

Ich gehe bei meinen Behandlungen wie folgt schrittweise vor:

Zunächst erfolgt eine ausführliche Beratung und Aufklärung des Patienten über das Erkrankungsbild der Parodontitis, dessen Risiken bis hin zum Zahnverlust, die verschiedenen Behandlungsoptionen einschließlich der Behandlung mit dem PerioChip und der anfallenden Behandlungskosten, sofern sich der Patient zu der Behandlung mit dem PerioChip entschließen sollte. Die Zahnarztpraxen können die Behandlung mit dem PerioChip gewinnbringend absetzen. Die meisten privaten Krankenkassen übernehmen die Behandlungskosten. Kassenärztlich versicherte Patienten müssen entsprechend zuzahlen.

Im Anschluss daran erfolgt die erste parodontale Vorbehandlung einschließlich der Erhebung des PA-Status und der professionellen Zahnreinigung. Ab einer Taschentiefe ≥ 5 mm Tiefe empfehle ich das Einsetzen eines PerioChips zur lokalen Behandlung. Auch sollte während dieses Termins eine Aufklärung des Patienten über die korrekte Durchführung der Mundhygiene unter Verwendung von Zahnseide/ Interdentalbürstchen etc. erfolgen. Der Patient wird dann in 4 – 6 Wochen zur Kontrolle der Mundhygiene einbestellt und die Taschentiefe erneut gemessen. Sollte die Taschentiefe persistieren wird eine Termin zur Parodontitisbehandlung und zum Einsetzen des Chips vereinbart.

Pro Patient können bis zu 6 Taschen auf einmal mit dem PerioChip behandelt werden. Auf das Einbringen weiterer Chips sollte jedoch verzichtet werden, um eine zu hohe Dosierung mit der Gefahr des Auftretens von Schmerzen zu vermeiden. Das Einbringen des Chips sollte im Bereich der tiefsten Taschen und Furcationen erfolgen. Eine Woche nach Einsetzen des Chips kommt der Patient zu einem Kontrolltermin, im Rahmen dessen nur eine klinische Befunderhebung erfolgt. Nach 3 Monaten erfolgt der nächste Kontrolltermin, sofern der Patient sich nicht auf Grund von Beschwerden zuvor gemeldet hat. Im Rahmen dieses Termins erfolgen eine professionelle Zahnreinigung, die Mundhygienekontrolle und die Erhebung des PA-Status. Sollten Taschen mit einer Resttiefe von ≥ 5 mm verblieben sein, wird erneut ein Chip in diesen Taschen appliziert. Dies wird alle 3-4 Monate solange wiederholt bis alle behandlungswürdigen Taschen verschwunden sind.

Das Einbringen des PerioChips ist eine vom Arzt an eine Dentalhygienikerin delegierbare Aufgabe und muss nicht wie zum Beispiel bei der Applikation von Antibiotika vom Arzt selber durchgeführt werden.

Zusammengefasst haben wir mit dem PerioChip die Möglichkeit der wiederholten lokalen Parodontitisbehandlung insbesondere auch bei besonders schwerer ausgeprägten Formen der Parodontitis ohne die Gefahr einer Resistenzenbildung wie sie bei der Behandlung mit Antibiotika zu beobachten sind. Die Applikation des PerioChips ist einfach und eine vom Arzt delegierbare Aufgabe. Die Behandlung mit dem PerioChip ist für die Zahnarztpraxen eine wirtschaftlich interessante Leistung.

Es ist mir ein besonderes Anliegen, nochmals auf die dringend erforderliche initiale Parodontalbehandlung vor der ersten Einbringung des Chips hinzuweisen.

Das Zahnfleisch muss adäquat vorbereitet werden und aufgefrischt sein, damit der Wirkstoff des Chips seine volle Leistung entfalten kann. Ich vergleiche diese Situation gerne mit dem Beispiel, dass auch niemand versuchen würde ein Haus auf einem Sumpfgebiet zu errichten. Daher ist die Begleitung von parodontaler Seite her im Rahmen der PerioChip Behandlung unabdingbar und sollte sich nicht nur auf eine Schönheitskosmetik beschränken.

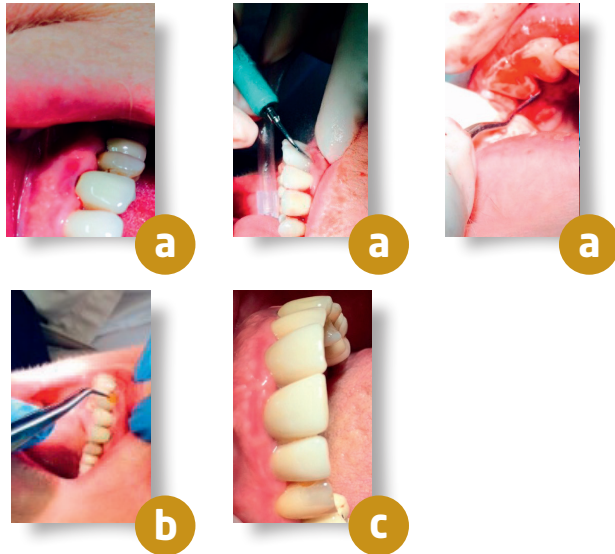
Abschließend möchte ich Ihnen meine Arbeit gerne an einem klinischen Beispiel demonstrieren:

Eine 54-jährige Patientin konsultierte mich im vergangenen Jahr mit den typischen Symptomen bestehend aus Zahnfleischbluten und lockeren Zähnen. Die initiale Inspektion zeigte folgenden Befund:

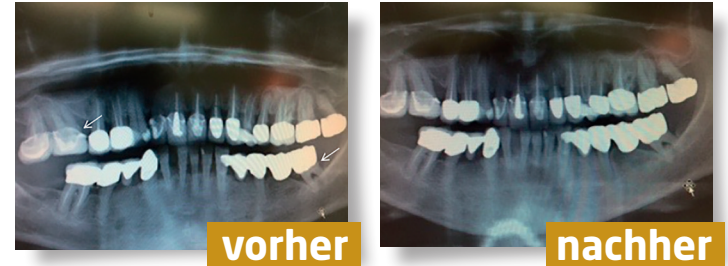Eindeutig zu sehen ist eine schwere Form der Parodontitis mit ausgeprägten Sulcusstellen und stark gerötetem und entzündetem Zahnfleisch. **Abb. a**

Es erfolgte die Parodontalbehandlung mit maschinellm Einsatz des Cavitrans und manuell mittels Küretten zum Reinigen und Auffrischen der Taschen und zusätzlicher Spülung mit Chlorhexidin. Abschließend wurde ein PerioChip an verschiedenen Stellen eingesetzt. **Abb. b**

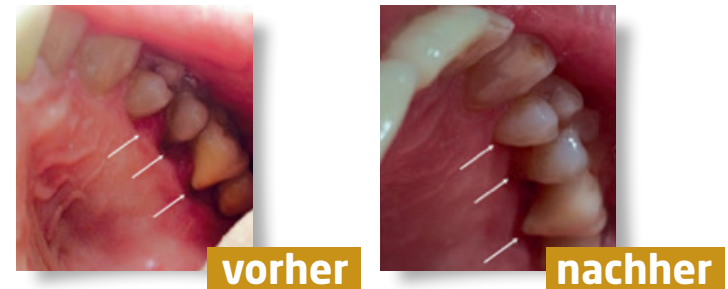
Die Verlaufskontrolle zeigt eine Befundbesserung mit einem deutlichen Rückgang der Entzündungszeichen. **Abb. c**



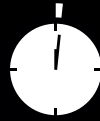In der OPG-Aufnahme vor Behandlung und nach Parodontalbehandlung ist eine deutliche Befundbesserung zu sehen. Die vormalig sichtbaren Konkrementer sowie die Zeichen des vertikalen und horizontalen Knochenverlustes sind im Verlauf unter Behandlung deutlich regredient.



Bei einem weiteren Patienten mit ausgeprägter Parodontitis mit entzündlichen Zahnfleischveränderungen und freiliegenden Zahnhälsen sieht man, dass diese nach der Parodontalbehandlung und dem lokalen Einbringen des Periochips im Verlauf deutlich rückläufig sind.



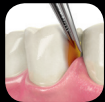Schnell & einfach appliziert



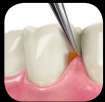1 Minute



1. Nach Taschenreinigung den PerioChip® vorsichtig mit der Pinzette aus dem Einzelblister entnehmen.

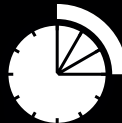

2. Mit der abgerundeten Seite voran in die parodontale Tasche applizieren.



3. Den PerioChip® anschließend auf den Taschenfundus schieben.

Langfristig erfolgreich



3 Monate



3-Monats-Recall und erneute **Chip-Applikation** für nachhaltigen **Behandlungserfolg**

Zu den Autoren:

Dr. med. dent. Frank Vogel

ist niedergelassener Zahnarzt in Plauen mit dem Tätigkeitsschwerpunkt Endodontie.

Dr. med. dent. Tobias Thalmair

studierte Zahnmedizin in Erlangen und führt seit 2013 seine eigene Praxis in Freising. Tätigkeitsschwerpunkte: Parodontologie, Implantologie.

Romina Lindt

aus Ratingen (Nordrhein-Westfalen) ist seit 2006 ausschließlich als ZMP in verschiedenen Zahnarztpraxen tätig. Zurzeit arbeitet sie in der Gemeinschaftspraxis mundart in Ratingen.

Narges Qasima Sprengel

ist Diplom-Dentalhygienikerin mit langjähriger Erfahrung. Seit Abschluss Ihres Studiums 2007 arbeitet sie in verschiedenen Zahnarztpraxen im Rhein-Main-Gebiet.

PerioChip® 2.5 mg Insert für Parodontaltaschen

Wirkst.: Chlorhexidinbis(D-gluconat). **Zus.:** 2,5 mg Chlorhexidinbis(D-gluconat) **Sonst. Best.:** Hydrolysierte Gelatine (vernetzt mit Glutaraldehyd), Glycerol, Gereinigtes Wasser. **Anw.:** In Verb. mit Zahnsteinentfernung u. Wurzelbehandlung zur unterstütz. bakteriostat. Behandl. von mäßigen bis schweren chron. parodont. Erkr. m. Taschenbildg. b. Erwachsenen. Teil eines parodont. Behandl. programm. **Gegenanz.:** Überempf. geg. Chlorhexidinbis(D-gluconat) o. einen der sonst. Bestandt. **Nebenw.:** Bei ungef. einem Drittel der Patienten treten während der ersten Tage n. Einleg. des Chips Nebenw. auf, die normalerweise vorübergeh. Natur sind. Diese können auch auf mechan. Einlegen des Chips in Parodontaltasche od. auf vorhergehende Zahnsteinentferng. zurückzuf. sein. Am häufigsten treten Erkr. des Gastrointestinaltr. (Reakt. am Verabr.ort) auf. **Gegentl.:** Infekt. d. ob. Atemwege, Lymphadenopathie, Schwindel, Neuralgie, Zahnfleischhyperplasie, -schrumpfg., -juckreiz, Mundgeschwüre, Zahnempfindl., Unwohlis., grippeähn. Erkrank., Pyrexie. **Nicht bekannt:** Überempfindlichkeit (einschl. anaph. Schock), allerg. Reaktionen wie Dermatitis, Pruritus, Erythem, Ekzem, Hautausschl., Urticaria, Hautreiz. u. Blasenbildg. aus Berichten nach Zulassg.; system. Überempfindl. (einschl. anaph. Schock), Weichteilnekrose, Zellgewebsentzünd. u. Abszess am Verabr.ort, Geschmacksverlust, Zahnfleischverfärbg. **Weitere Hinw.:** s. Fachinform. **Apothekenpflichtig. Stand:** 08/2018. **Pharmaz. Untern.:** Dexcel® Pharma GmbH, Carl-Zeiss-Straße 2, 63755 Alzenau, Deutschland, Tel.: +49 (0) 6023 94800, Fax: +49 (0) 6023 948050